第２２回オータムセミナープログラム　ーシンポジウムー

「いま、循環器領域に求められる画像診断技術」

ー MRI ー

愛媛大学医学部附属病院　放射線技術部門

白石 泰宏

愛媛大学医学部附属病院

- 病床数：626
  - 3 CT scanners (64, 256 slices, Force)
  - 3 MRI scanners (1.5 T, 3.0 T)
  - 1 PET/CT scanner
  - 2 RI scanners (半導体シンチ)

2

本日の内容

- 循環器画像検査の現状
- 心臓 MRI の基本撮像法と臨床での利用
- 最新動向・将来展望（Compressed Sensing等を用いた新たな心臓 MRI）

循環器画像検査

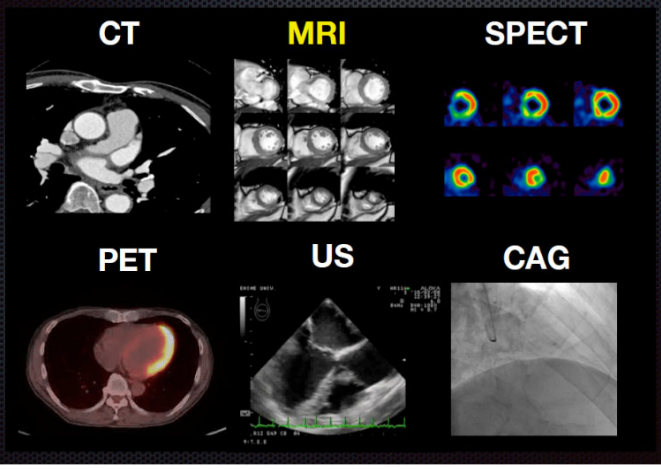

4

心臓検査件数の推移

2014年度 循環器疾患診療実態調査

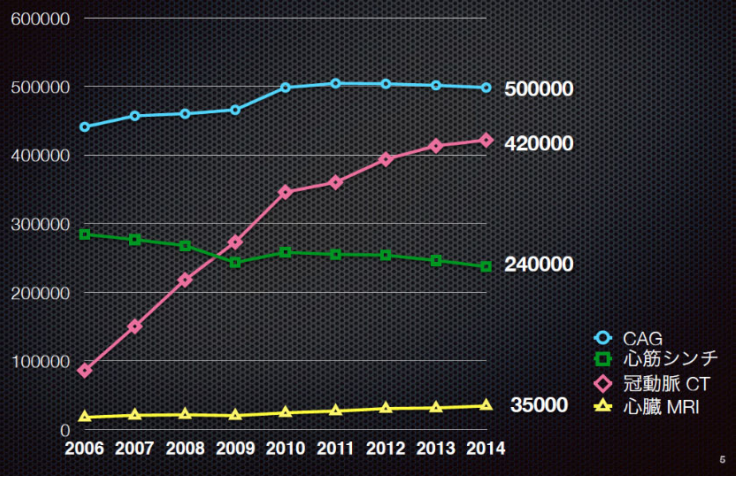

5

心臓 MRI 検査件数の推移

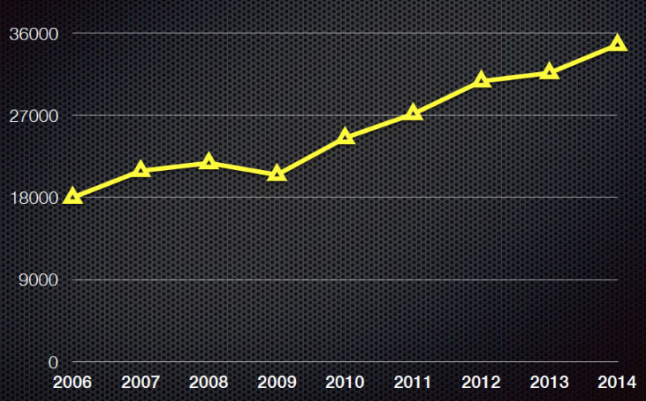

6

心臓 MRI 検査で出来ること

- Cine MRI 壁運動
- T2WI-BB 心筋浮腫
- Perfusion MRI 心筋虚血
- LGE MRI 心筋梗塞・線維化
- coronary MRA 冠動脈
- Tagging 心筋ストレイン
- Phase contrast 血流計測

7

虚血性心疾患に対するプロトコール

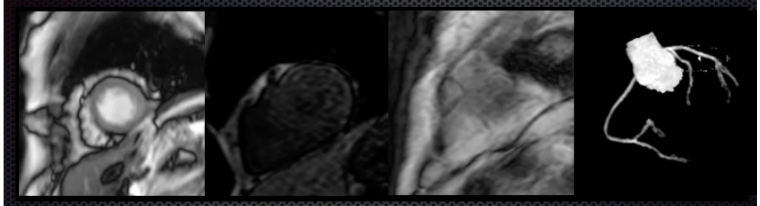

Cine MRI	Perfusion MRI	LGE MRI	WHC-MRA
↓	↓	↓	↓
壁運動機能	心筋血流 (虚血)	心筋線維化 (梗塞)	冠動脈狭窄

8

Cine MRI

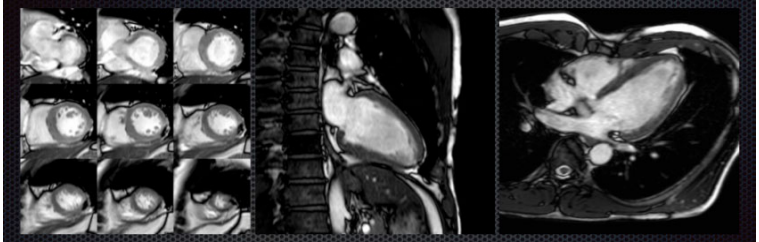

- 任意の断面で、心筋全体を観察できる。

9

Cine MRI

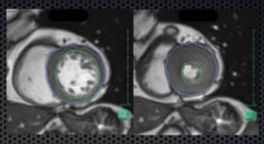

- Cine MRIによる左室容積や心筋重量評価は2Dエコーによる評価よりも高い再現性を有する。

Frank G, et al. Am J Cardiol. 2002; 90: 29

	cine MRI	US	
LVESV	3.7%	8.7%	p<0.001
LVEDV	6.2%	17.3%	p=0.07
LVEF	3.7%	11.5%	p<0.001
LV Mass	3.9%	14.2%	p<0.001

N=60（正常: 20, 心不全: 20, 左室肥大: 20）

10

弁膜症の評価

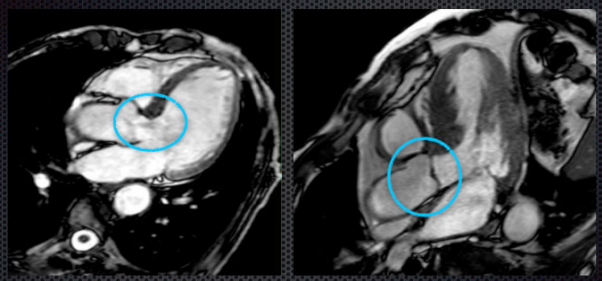

大動脈弁閉鎖不全症　　大動脈弁狭窄症

- 弁の動きや血流信号による弁膜症の診断も可能。

Stress Perfusion MRI

- 薬剤負荷をかけた状態でGd造影剤を急速静注しながら撮像.
- 冠動脈の狭窄病変を一過性の低灌流域として描出。
- SPECTと比較して、空間分解能が高く内膜下虚血や多枝病変の検出に優れる。被ばくがない。検査料が安価。

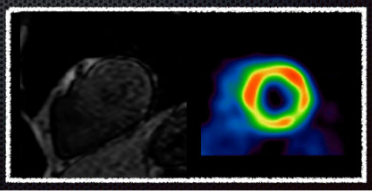

MR-IMPACT: comparison of perfusion-cardiac magnetic resonance with single-photon emission computed tomography for the detection of coronary artery disease in a multicentre, multivendor, randomized trial

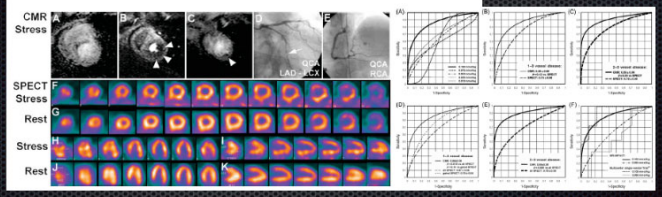

- Perfusion MRIは冠動脈病変の診断において負荷心筋SPECTより高い診断能を有する。

Schwitter J, et al:Eur Heart J, 29:480-489, 2008

13

症例：60歳代男性。狭心症の疑いにて冠動脈CTを施行。

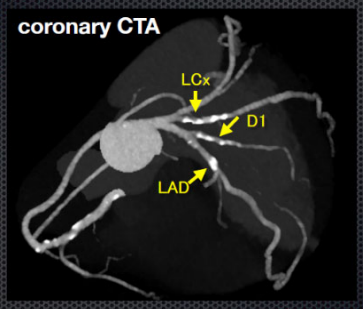

- LAD#7、D1、LCx#12に狭窄が疑われるも、石灰化により評価困難。
  →心筋虚血精査のため心臓MRIを施行。

症例：60歳代男性。狭心症の疑い。

負荷 Perfusion

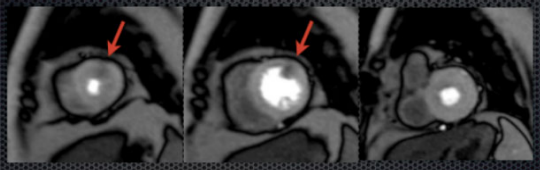

安静 Perfusion

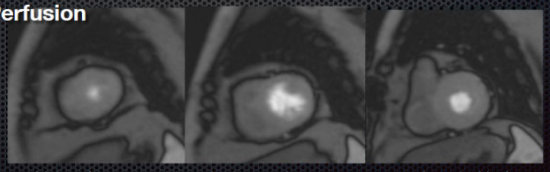

- 負荷時に前側壁に限局性の低信号域あり。D1領域の心筋虚血の疑い。

CAG

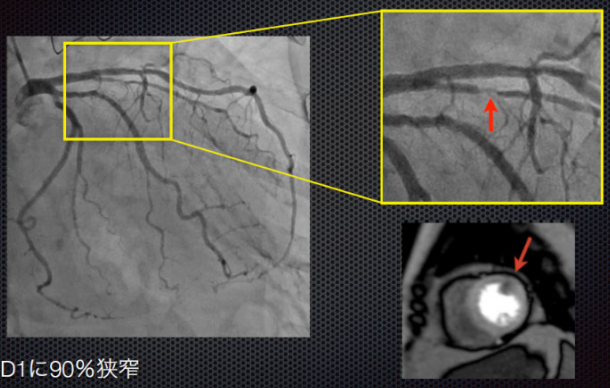

- D1に90%狭窄
- Perfusion MRIは高い分解能で小範囲の心筋虚血も描出可能。

Dark rim artifact

- Perfusion MRIにて内膜下に低信号帯として現れ、内膜下虚血との鑑別が問題。
- トランケーション、磁化率アーチファクトなどが原因。
- 安静 Perfusionと比較することで鑑別。
- **対策：空間分解能の向上。**

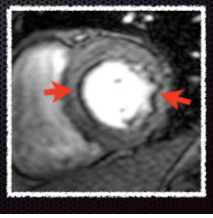

17

分解能の違いによる Perfusion 画質の比較

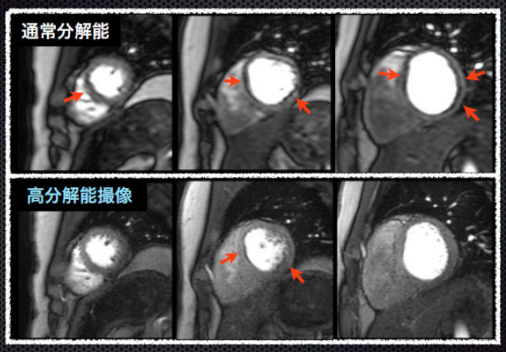

- 高分解能撮像により、Dark rim artifactの少ない画像が得られている。

18

遅延造影 MRI
（late gadolinium enhancement：LGE）

- 心筋の線維化を高信号域として描出。
- SPECTより空間分解能が高く、小さな内膜下梗塞も同定可能。
- 遅延造影域と病理組織学的梗塞巣は非常に良好な相関を示す。

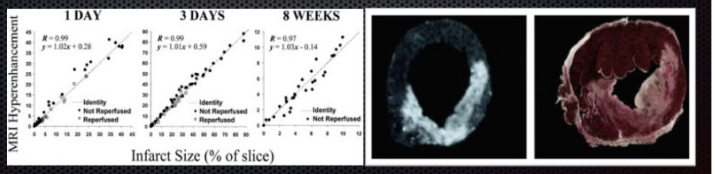

Kim RJ, Circulation, 100:1992-2002;1999

19

梗塞病変が遅延造影を示す機序

- Gd造影剤は、投与から10分程度で細胞外液にほぼ均一に分布する。
- 細胞膜の破壊や心筋細胞の減少によりGd製剤の分布できる細胞外液分画が増大。Washoutの低下。
- 正常心筋を無信号となる**撮影タイミング(inversion time:TI)**で撮像し、正常心筋と病変のコントラストを増強させる。

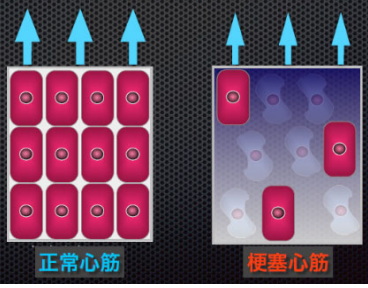

20

LGE MRI

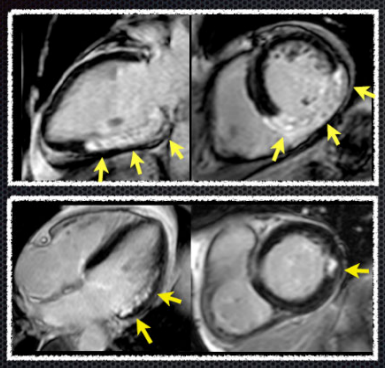

下壁の貫壁性心筋梗塞

側壁の内膜下梗塞

- 心筋梗塞の有無や拡がりを明瞭に描出することが可能。

21

Viability 評価

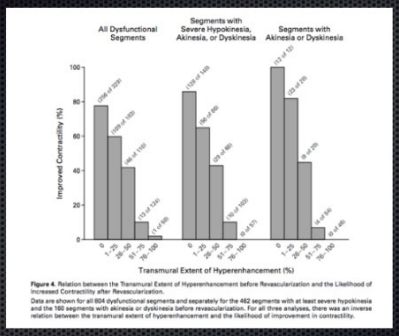

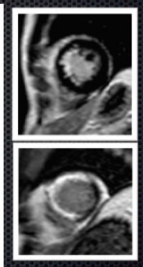

Kim RJ, et al. N Engl J Med 2000; 343: 1445

- LGEの拡がりから心筋 viability （血行再建術による局所壁運動の改善）を予測できる。

22

症例：70歳代男性。RCAのCTOを含む3枝病変

CAG

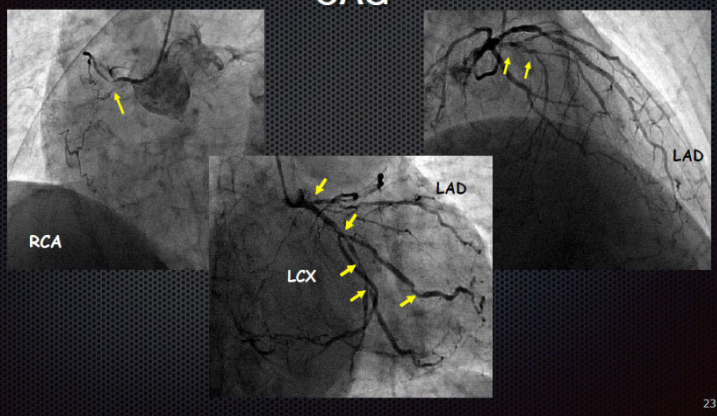

23

Cine MRI

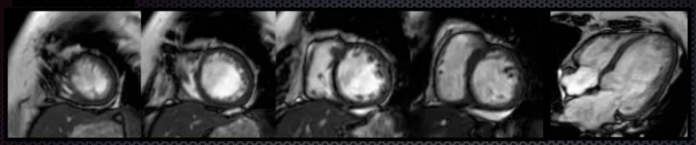

LGE MRI

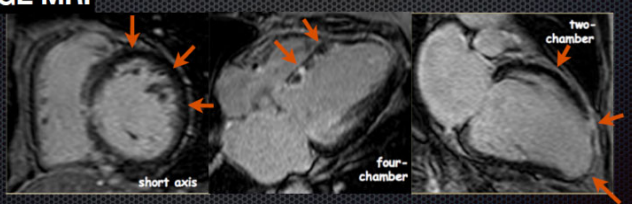

・左室壁運動は高度低下しているも Viability は期待できる。

24

CAG（post PCI）

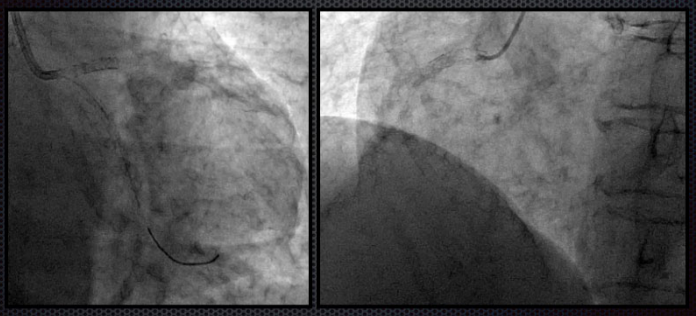

25

Cine MRI (pre PCI)

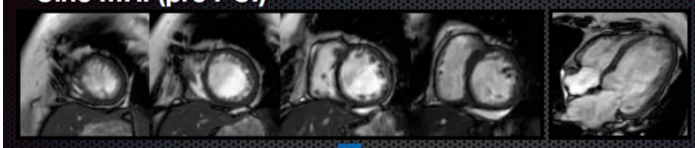

Cine MRI (post PCI)

PCIによる虚血改善 → 心筋障害の解除→ 壁運動改善

26

症例：50歳代男性。健診にて心電図異常を指摘。

CAG

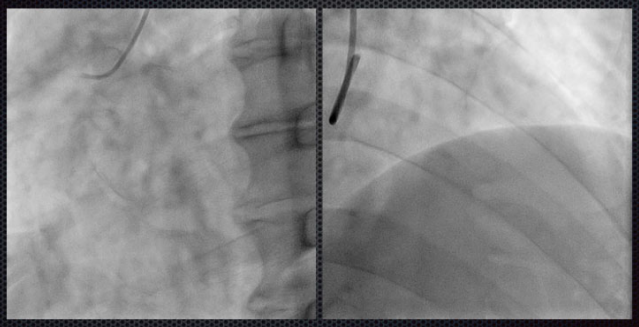

- LAD#7に99%狭窄。

27

Cine MRI

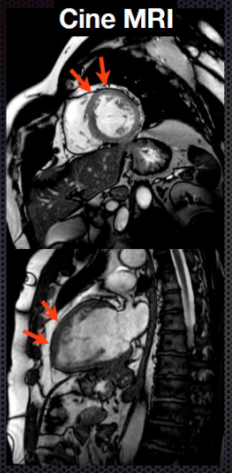

LGE MRI

・前壁のLGEは75%以上で Viability は期待できない。

28

CAG

pre PCI

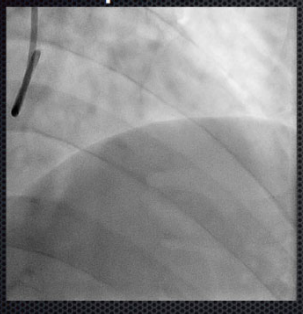

post PCI

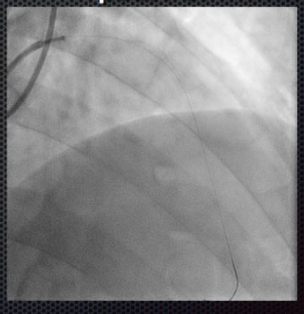

- LAD#7にステント留置。

29

Cine MRI (pre PCI)

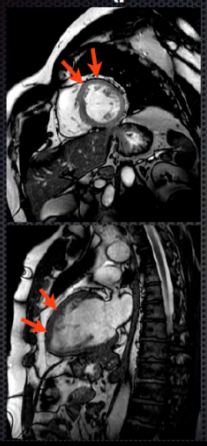

Cine MRI (post PCI)

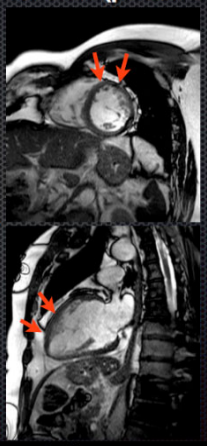

・1年後のfollow upで前壁の壁運動の改善は見られなかった。

症例：60歳代男性。狭心症疑い。

負荷 Perfusion　安静 Perfusion　LGE MRI

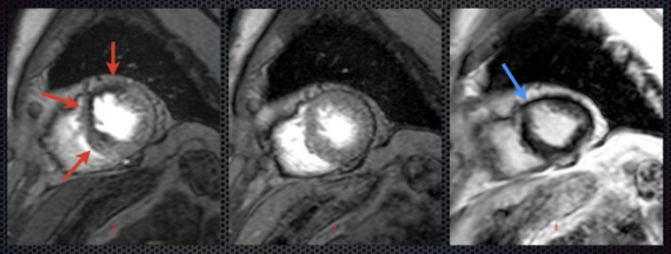

- LAD領域の広範な虚血＋内膜下梗塞。
- 遅延造影と比較することで、虚血と梗塞の範囲を区別可能。

31

Perfusion と LGE による鑑別

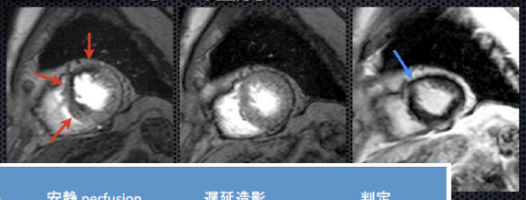

負荷 perfusion	安静 perfusion	遅延造影	判定
正常	正常	なし	正常
低信号	正常	なし	虚血
低信号	低信号～正常	あり	梗塞
低信号	低信号	なし	アーチファクト or 安静時虚血

32

OMIとAMIの鑑別

- 遅延造影は細胞膜の破壊や心筋細胞の減少による細胞外液分画の増加を反映する。
- 遅延造影のみではAMIとOMIの判別は困難。

33

T2WI-black blood（T2WI-BB）

- AMIでは、炎症などによる心筋浮腫を反映し高信号に描出。
- 信号はAMI発症～1ヶ月程度残存。
- 遅延造影よりも広い範囲に描出される事が多い。

	LGE	T2WI
OMI	高信号	等信号
AMI	高信号	高信号

34

OMIとAMIの鑑別

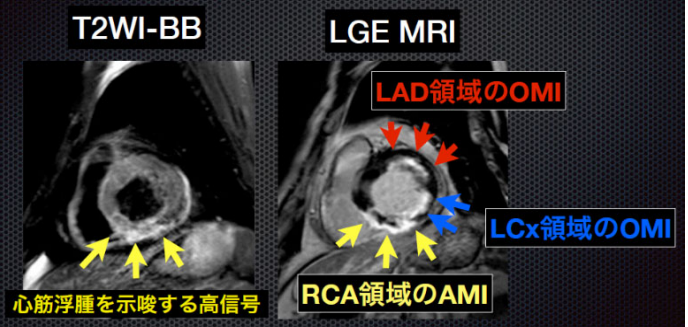

- T2WIと組み合わせることでAMIとOMIの鑑別が可能になる。

35

Coronary MRA

- データ収集時間が長いため、呼吸同期と心電図同期を組み合わせて自由呼吸下に撮影を行う。
- CTで評価困難な**高度石灰化**も評価可能。
- 小児の川崎病や血管奇形など**被ばくなし**で検査可能。
- 造影剤アレルギー、腎機能低下例では**非造影**でも検査可能。



36

MRA (1.5T, 非造影)

SSFP(steady state free precession)

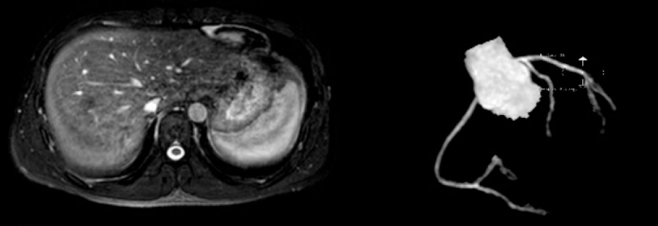

MPR

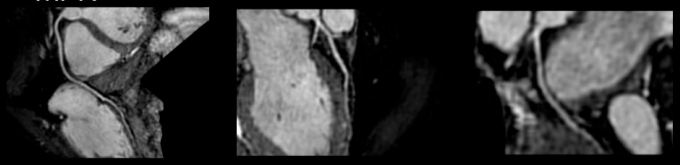

RCA　LAD　LCx

37

MRA (3.0T, 造影後)

RCA　LAD　LCx

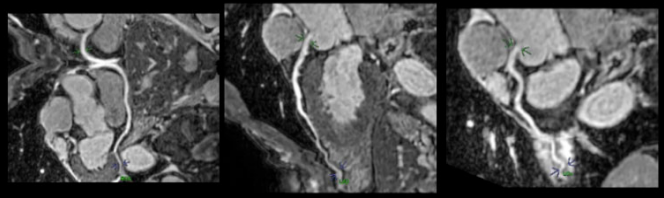

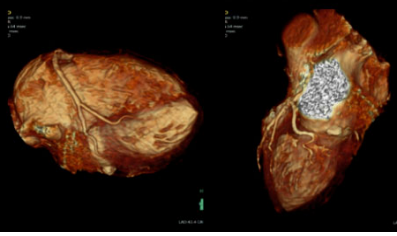

38

症例：70歳代男性。狭心症の疑い。

CTA　MRA

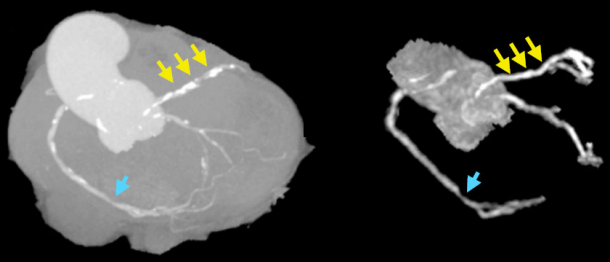

- 冠動脈CTでは高度石灰化症例であり、狭窄の評価が困難。
- MRAでは内腔の良好な描出を認め狭窄は否定的。

39

心臓 MRI のまとめ

- Cine：壁運動を高い再現性をもって評価可能。心機能評価のGS。
- Perfusion：心筋シンチより虚血病変の診断能が高い。
- LGE：病理組織学的梗塞を明瞭に描出。Viabilityの評価も可能。
- T2WI：心筋浮腫を捉える事が可能。AMIとOMIの鑑別に有効。
- MRA：石灰化の影響を受けない。造影剤なしでも検査可能。
- 被ばくがない。

40

- さて、とても有用な心臓MRI検査ですが、
  なぜ臨床での普及が不十分なのでしょう？？

検査に時間がかかる！！

患者が検査に耐えられない
ルーチン検査枠の問題
息止め不良、不整脈



41

Compressed sensing (CS)

- 元データからランダムな少数サンプリングを行い、ノイズ除去を目的とした繰り返し計算を行うことで、元データに限りなく近い状態を再現する技術。 高速化による画質の劣化を最小限に抑えることが可能であり、MRIの新たな高速撮像技術として期待されている。

$$\arg\min_{X} \left\{ \frac{1}{2}\sum_{t=1}^{T} \left\| y_t - F(X_t) \right\|_2 + \left\| \lambda^{3D} \circ W^{3D}(X) \right\|_1 \right\}$$

通常cineとCS cineの比較（同一分解能）

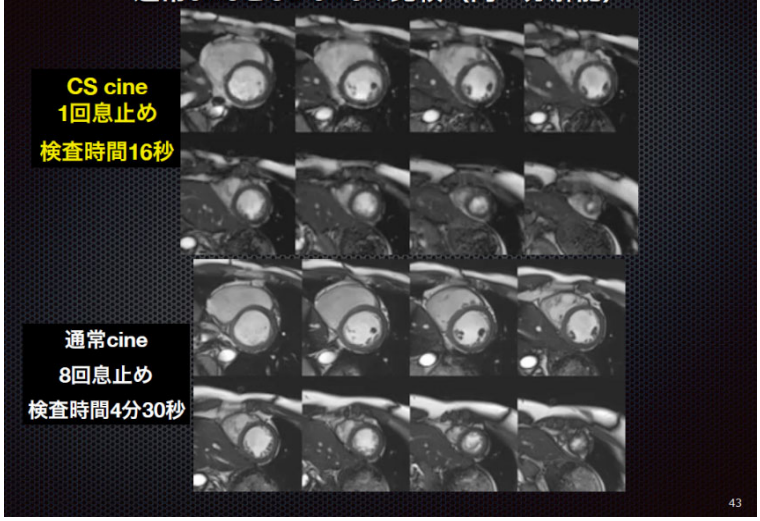

43

症例：60歳代男性（下壁の貫壁性梗塞）

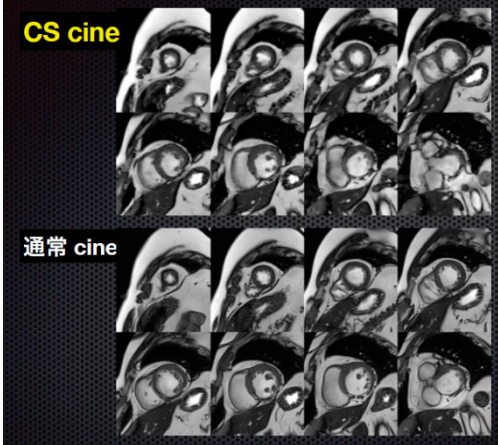

	CS cine	通常cine
EDV (ml)	182.5	192.3
ESV (ml)	100.6	108.9
SV (ml)	81.9	83.4
LV mass (g)	121.5	112.8
EF (%)	44.9	43.4

- 臨床例においても良好な画質。通常cineと同等の心機能評価が可能。

44

従来 Cine MR の欠点

- 複数心拍のデータを用いて1断面の画像を再構成するため、患者に複数回の息止め検査を強いる。
- 息止め不良例や不整脈例ではアーチファクトによる画質劣化が問題となる。

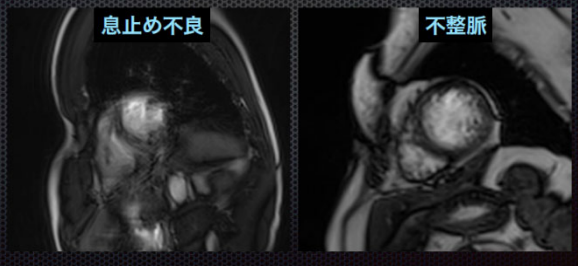

44

自由呼吸下撮像（息止め不良症例での有用性）

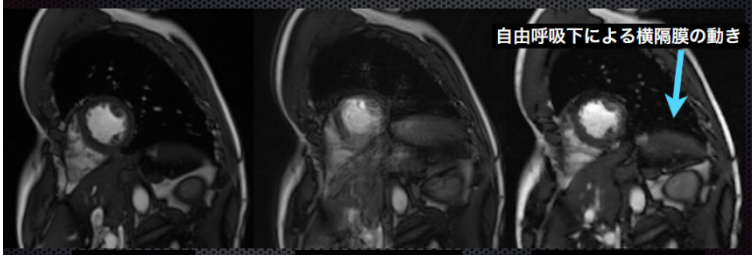

息止めでの通常 cine　自由呼吸下での通常 cine　自由呼吸下でのCS cine

46

症例：60歳代女性（多発期外収縮、側壁の梗塞）

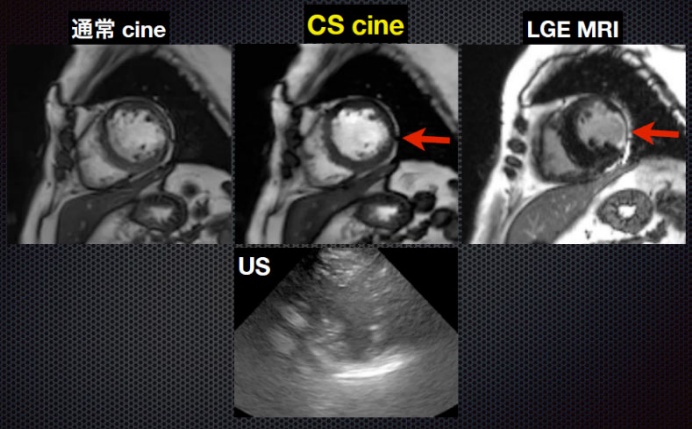

- CS cineでは期外収縮の様子を心エコーと同様に描出できており、側壁の梗塞後変化も評価可能。

47

CSを他のシークエンスにも導入

- Perfusion MRI → 分解能の向上や多断面撮像。
- Coronary MRA→ 大幅な検査時間の短縮。

48

症例：70歳代男性。狭心症疑い。

負荷 Perfusion (CS)

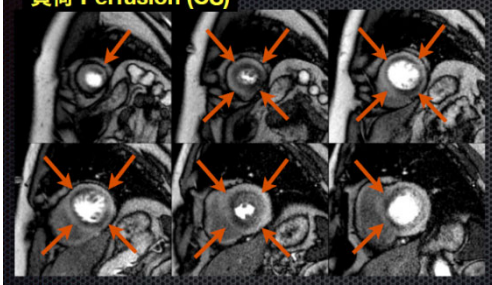

LGE MRI

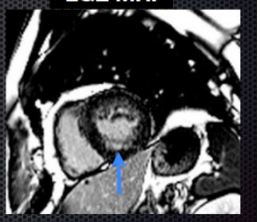

- 下壁の内膜下梗塞あり。 Perfusionでは、ほぼ全周性の低灌流域。
  → 冠動脈3枝病変の疑い。

49

Coronary MRA（3T, 造影後）

通常 MRA　　CS MRA

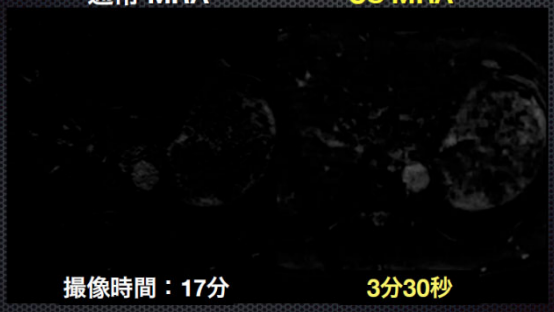

撮像時間：17分　　3分30秒

50

curbed MPR

CS MRA
3分30秒

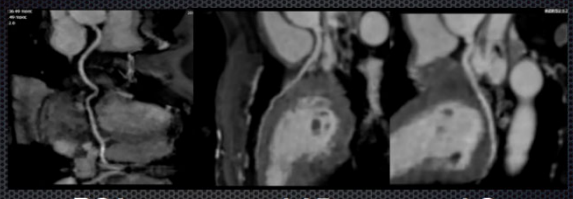

RCA　　LAD　　LCx

通常 MRA
17分

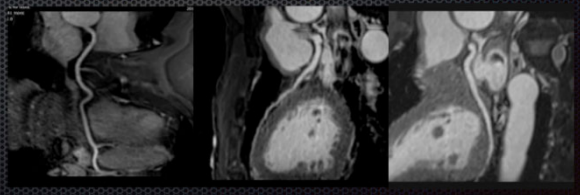

51

オペレーター支援システム (Cardio Dot Engine)

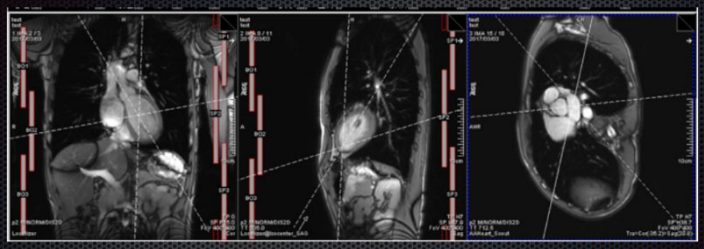

- 検査の最初に撮像されるスカウト画像から、左室の長軸像や短軸断像といった基本撮像断面をフルオートで決定してくれる.
- 経験の浅い技師や施設でもMRI検査を容易に行う事ができる。

52

将来の CMR protocol

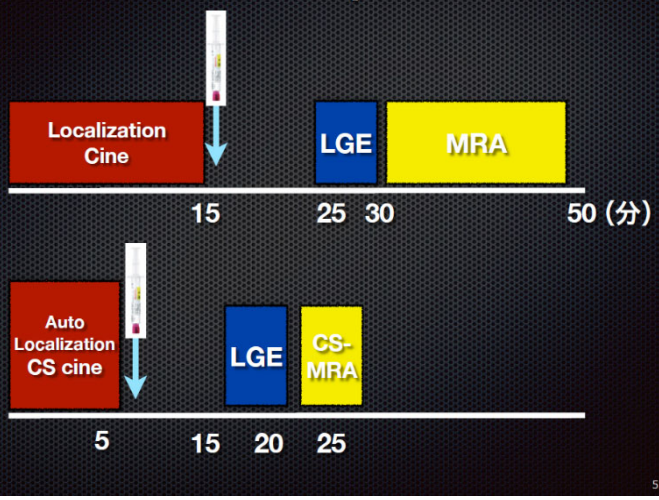

53

将来の CMR protocol

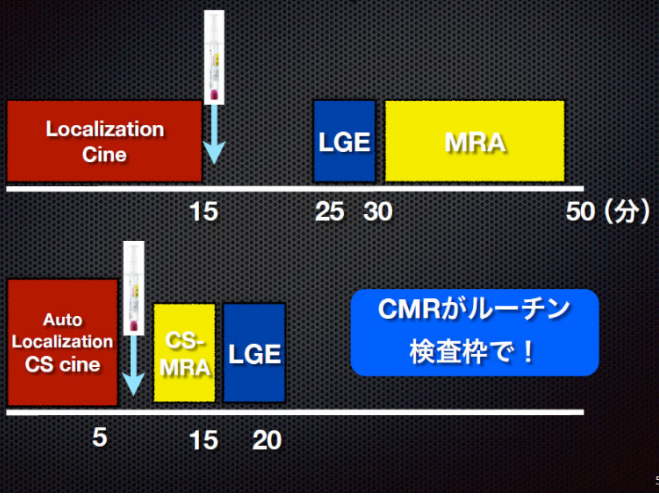

54

Compressed Sensing の可能性

検査時間の短縮

- 超高速撮像による撮像時間の大幅な短縮。

患者負担の軽減

- 息止め回数の軽減。自由呼吸下での撮像。

新たな診断価値

- 不整脈症例、息止め不良症例でも検査可能。
- 高分解能で多断面撮像が可能となる。

55

本日のまとめ

- CMR は一度の検査で総合的な診断が出来る。
- CMR は有用であるが、まだまだ普及は不十分。
- Compressed sensing が CMR の Breakthrough に！

56